

Caso 68**Infección abdominal por cuerpo extraño**

SALVADOR MANGAS RAMÍREZ, M^a ÁNGELES ALCALÁ VELASCO, M^a DEL MAR MORENO TERRIZA, F.J. CAÑADAS ESPINOSA, JESÚS CABEZAS JIMÉNEZ, JOAQUÍN PEÑA-TORO GIRELA

UGC CC y urgencias Hospital General Básico de Motril

HISTORIA CLÍNICA. ANAMNESIS

Paciente de 65 años que acude a urgencias por presentar desde hace 3 días escalofríos, poliartroalgias, malestar general, sensación febril no termometrada, dificultad para orinar y dolor en la región inguinal-cadera izquierda. Como antecedentes personales presenta una anomalía maxilofacial tras haber sufrido un traumatismo facial con arma de fuego hace 18 años.

EXPLORACIÓN FÍSICA

Paciente consciente, bien hidratado y coloreado, eupneico, tolerando decúbito. ORL: secuelas de traumatismo maxilofacial, ACP: normal. Abdomen: Blando, depresible, no megalias no signos de peritonismo, dolor a la palpación en zona inguinal izquierda, donde se palpan adenopatías, no se palpan hernias, genitales normales. No bloqueo articular en cadera, no signos inflamatorios ni infecciosos externos. Lassegue negativo, no edemas ni signos de TVP.

Constantes vitales: TA: 115/64 mmHg, FC: 98 lpm, T^a: 38°C

EXPLORACIONES COMPLEMENTARIAS

Analítica: 24.160 leucocitos (87,7 % S), PCR 24,4, resto normal. Rx tórax normal. Rx de cadera izquierda: llama la atención la presencia de densidad aire en zona superior del muslo y la presencia de un cuerpo extraño con densidad ósea (Figura 1).

TAC abdomino-pélvico: aire extravisceral en lado izquierdo de pelvis, a nivel perianal, contiguo al músculo obturador interno que se extiende hacia el muslo y espacio retroperitoneal izquierdos rodean-

do al músculo psoas. Cuerpo extraño de 27 mm de longitud y densidad calcio situado próximo al margen anal (Figura 2).

DIAGNÓSTICO DIFERENCIAL INICIAL

Artritis séptica de cadera, celulitis, prostatitis, abdomen agudo, cuerpo extraño.

EVOLUCIÓN

Mediante tacto rectal se extrae un fragmento de hueso. Reinterrogando al paciente refiere ingesta días previos de choto, sin ser consciente de haber ingerido ningún hueso. El paciente se ingresa en planta de cirugía decidiéndose en principio una actitud conservadora con cobertura antibiótica. En planta, persiste el dolor y aparece crepitación y enfisema en muslo izquierdo por lo que se repite el TAC que detecta abscesos pélvicos, pararectales, periprostáticos y retroperitoneales, por lo que se interviene al paciente realizándose apertura, desbridamiento lavado y drenaje de los abscesos, colostomía en cañón de escopeta en FII e incisiones y drenaje en muslo izquierdo. En postoperatorio requirió ingreso en UCI para estabilización. Siendo la evolución posterior satisfactoria, realizándose la reconstrucción del tránsito intestinal sin complicaciones.

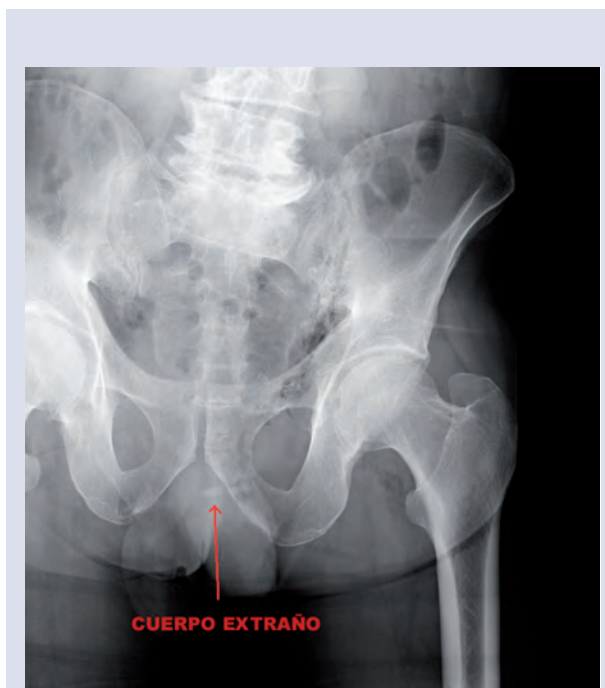

Figura 1

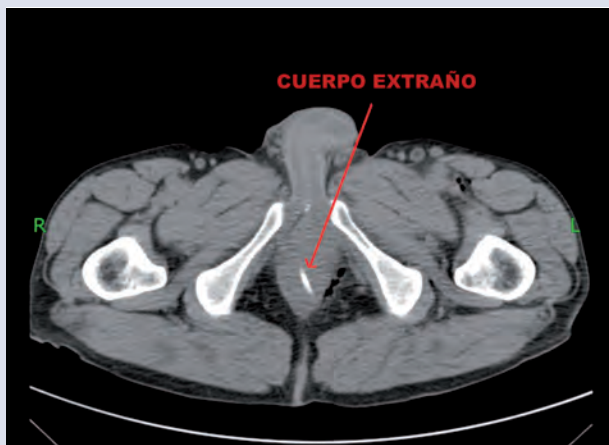


Figura 2

DIAGNÓSTICO FINAL

Abscesos intraabdominales secundarios a perforación de recto por CE. Hueso enclavado.

DISCUSIÓN

La ingesta accidental o voluntaria de cuerpos extraños (CE), alimentarios o no, constituye una urgencia médica infrecuente, aunque cada vez lo es más en nuestro medio^{1,2}. La presencia de CE en el tracto digestivo fundamentalmente se debe a la ingestión oral, seguida de la introducción por vía rectal, pero cuando el CE se localiza en el recto suele introducirse por el canal anal aunque ocasionalmente algunos objetos llegan a la región ano-rectal arrastrados, siguiendo la vía digestiva, o por migración desde órganos vecinos^{3,4,5}.

La ingestión de CE suele incidir con más frecuencia en pacientes con problemas mentales y bucodentales¹.

Una vez que el CE alcanza el estómago tiene un 80-90% de posibilidades de atravesar el tubo digestivo sin causar problemas^{4,5}, pudiendo el resto ocasionar cuadros oclusivos (generalmente los redondeados) o abdomen agudo por perforación intestinal, habitualmente los puntiagudos¹.

En relación con la clínica la forma de presentación de una perforación es variable: puede causar absceso perirrectal o intraabdominal, masas inflamatorias, abdomen agudo y fístulas⁵. Si el CE se aloja en el canal anal, el paciente presenta dolor anal intenso sugerente de fisura anal³, disuria y polaquiuria secundaria a irritación de la próstata y base de la vejiga, pudiendo desarrollar un absceso para anal⁶.

En relación al tratamiento, sólo el 10-20% de los CE ingeridos requerirán extracción endoscópica y menos del 1% cirugía por producirse alguna complicación⁴. En caso de complicación, sea perforación u obstrucción intestinal, la indicación es la cirugía. El tratamiento de la perforación suele ser la sutura simple, lavado y drenaje de la cavidad abdominal, comprobándose la viabilidad intestinal, con resección del intestino isquémico si fuera necesario y reanastomosis del mismo¹.

BIBLIOGRAFÍA

1. Córdoba López A, Bueno Álvarez-Arenas I, Montorrubio Villar J, Corcho Sánchez G. Perforación de ileon proximal por cuerpo extraño. *Emergencias* 1998;7:2-5.
2. Arruti Peleteiro E, Martínez Melgar JL, Ulla Rocha JL. Obstrucción intestinal tras ingesta accidental de una pelota de espuma. *Emergencias* 2007;19:157-9.
3. Rodríguez Hermosa JL, Codina-Cazador A, Ruiz B, Sirvent JM, Roig J, Farrés R. Management of foreign bodies in the rectum. *Colorectal disease* 2006;9:543-8.
4. Germán Errázuriz F. Ingestión de cuerpos extraños: protocolo de estudio y tratamiento. *Rev. Med. Clin. Conde.* 2009;60(6):883-91.
5. Byrne Christopher M, Lim Jake K, Stewart Peter J. Ischiorectal abscess caused by ingested bones. *Surg.* 2004;74:818-9.
6. Davis DH. A chicken bone in the rectum. *Archives of emergency Medicine* 1991;8:62-4.

COMENTARIO EDITORIAL

Interesante y original caso de unos abscesos intraabdominales secundarios a una perforación, consecuencia del enclavamiento de un cuerpo extraño (hueso de choto).

En otros tiempos este hubiera sido un cuadro evolucionado de abdomen agudo, diagnosticado por el cirujano, en el campo quirúrgico, pero con el advenimiento de las técnicas de imagen se identifican con rapidez, permitiendo además, referencias anatómicas para plantear un mejor abordaje quirúrgico.

Haciendo las salvedades patogénicas en la producción de la perforación de la víscera hueca, que por supuesto es obligado retirar para una adecuada evolución clínica, la etiología microbiana del absceso, el enfoque diagnóstico inicial y el esquema antibiótico no difieren en absoluto de otros abscesos abdominales, siendo la etiología de los mismos una flora mixta polimicrobiana aerobia/anaerobia, procedentes de la luz intestinal, en el con más frecuencia nos encontraremos enterobacterias (*E. coli*, *Klebsiella sp.*, etc.) asociados a bacterias anaerobias (*Bacteroides sp.*). En el piso abdominal inferior y dependiendo del mecanismo patogénico podemos encontrar además *S. aureus*.

Según los protocolos publicados internacionalmente, la extracción del cuerpo extraño es prioritaria, ya que su presencia perpetúa el cuadro en su trayecto y genera continua reacción inflamatoria que impide alcanzar concentraciones adecuadas del antibiótico. Dicha extracción se puede realizar por vía transrectal, por laparoscopia o por laparotomía abierta según la comorbilidad y el contexto clínico.

El tratamiento empírico antimicrobiano de este paciente sería el de una peritonitis secundaria comunitaria convencional, pudiendo emplear, en función de la epidemiología local combinaciones de cefalosporinas de tercera generación, y anaerobicida o monoterapia con ertapenem o tigeciclina (sobre todo en alta prevalencia local de cepas portadoras de betalactamasas de espectro extendido). Se suelen reservar los carbapenémicos antipseudomónicos para aquellos pacientes con factores de selección por este patógeno.

FJ. Candel González.

Servicio de Microbiología Clínica. Hospital Clínico San Carlos. Madrid