

Caso 230**Clínica banal de evolución fatal**

HERNÁNDEZ MORENO, FRANCISCO DE BORJA;
LÓPEZ HERMOSO, MIGUEL; CASTILLO CASTRO, IVÁN ANDRÉS;
YUSTA ESCUDERO, ZOILO; ESTEBARÁN MARTÍN, JOSEFA;
LAÍN TERÉS, NATIVIDAD

Hospital Virgen de la Salud. Toledo

HISTORIA CLÍNICA-ANTECEDENTES PERSONALES

Varón de 47 años, fumador de 10 cigarrillos al día, sin otros antecedentes de interés, acude a Urgencias un domingo a las 00h por presentar cuadro de gran malestar general, postración y fiebre de 39°C de 2 horas de evolución. Diez días antes, comenzó con un cuadro catarral de vías respiratorias altas, con abundante congestión nasal y leve malestar general que trató en su domicilio de forma sintomática.

EXPLORACIÓN FÍSICA

TA 147/74 mmHg; T^a 38,9°C; FC 132 latidos por minuto; Sat O₂ basal 96%. Eupneico.

Consciente y orientado. Postrado. Bien nutrido e hidratado. **Cabeza y Cuello:** presión venosa yugular normal. No adenopatías. Faringe hiperémica sin placas de exudado. **Auscultación Cardíaca:** rítmica, sin soplos. **Auscultación Pulmonar:** murmullo vesicular conservado, con algún roncus de predominio en campo pulmonar derecho. **Abdomen:** anodino. **Extremidades:** no edemas ni signos de trombosis. **Exploración Neurológica:** consciente y orientado en las tres esferas, pares craneales normales, fuerza y sensibilidad conservadas y simétricas, sin datos de focalidad neurológica ni signos meníngeos.

PRUEBAS COMPLEMENTARIAS

EKG: ritmo sinusal a 126 por minuto, resto normal.

Rx Tórax: sin hallazgos patológicos significativos.

Hemograma: leucocitos 9.600/mm³ (N 96%, L 3,2%, M 0,2%); plaquetas 166.000/mm³; Hb 14,2 g/dL; Hto 41,2%; VCM 92,2; HCM 31,7. **Bioquí-**

mica: Glucosa 177 mg/dL; Urea 36,4 mg/dL; Creatinina 0,96 ng/ml; Na 139 mEq/L; K 3,35 mEq/L; Troponina 0,014 ng/mL; CK 87 U/L; PCR > 90. **Coagulación:** normal; fibrinógeno 1,235 mg/dL.

EVOLUCIÓN Y DIAGNÓSTICO DIFERENCIAL EN URGENCIAS

Tras los hallazgos de la exploración física se extraen hemocultivos, se administra una primera dosis de ceftriaxona de 2 g y 1 g de paracetamol. Ante el estado de postración del enfermo, se decide mantener en Observación para ver evolución, solicitándose nueva analítica trascurridas 8h.

Durante su estancia, se mantiene febril y sufre deterioro neurológico. A las 7h de su ingreso presenta disminución del nivel de conciencia con Glasgow de 8 (M5, V2, O1) junto a anisocoria con midriasis areactiva derecha.

Nos encontramos ante un paciente crítico, en situación de emergencia vital, con un cuadro de instauración aguda de fiebre, alteración del nivel de conciencia y datos exploratorios de hipertensión intracraneal (HTIC), lo cual nos lleva a plantearnos como primera causa del proceso, el diagnóstico de **Infección intracraneal** con sus diversas entidades (abscesos intracraneales, encefalitis, meningitis).

Se decide intubación orotraqueal urgente y TC craneal, donde se observa imagen de colección subdural con importante efecto masa, desplazando línea media así como ocupación de senos paranasales (Figuras 1 y 2).

Se avisa a neurocirugía y se procede a drenaje urgente de la colección en quirófano y craneotomía descompresiva. La colección drenada se compone de abundante cantidad de material purulento, con visualización del cerebro subyacente sugestivo de cerebritis. Tras esto, el paciente ingresa en Unidad de Vigilancia Intensiva (UVI).

En UVI se monitoriza la presión intracraneal, siendo tratado con dexametasona, meropenem y linezolid, que se mantuvo, ya que en los hemocultivos recibidos a las 36h de su ingreso crecieron cocos gram positivos en cadenas positivas para *Streptococcus milleri* a los 11 días.

La evolución fue satisfactoria, procediéndose a la extubación a las 24 horas de su ingreso en UVI y es trasladado a planta a cargo de Neurocirugía e Infecciosas a los 9 días. A los 11 días de su ingreso se realiza RMN que objetiva múltiples colecciones subdurales en la hoz y frontales bilaterales y abscesos cerebrales en lecho postquirúrgico y uncus derecho.

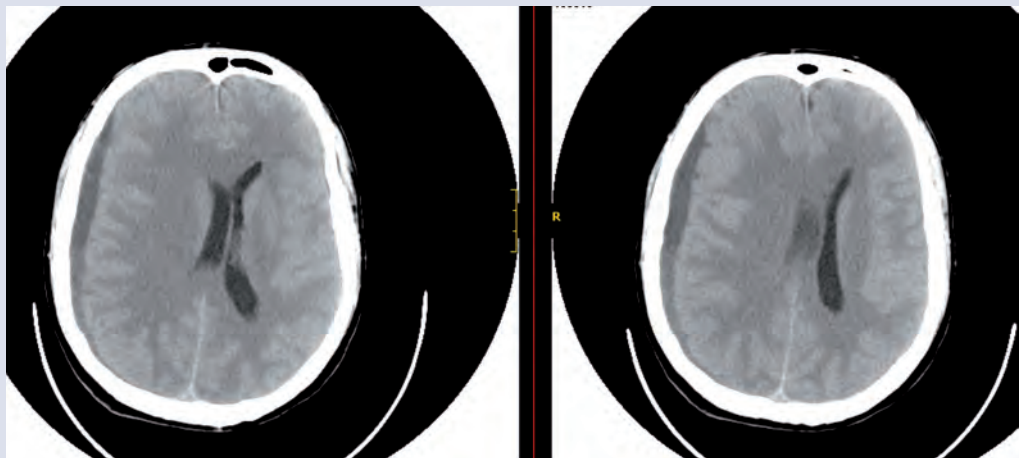


Figura 1

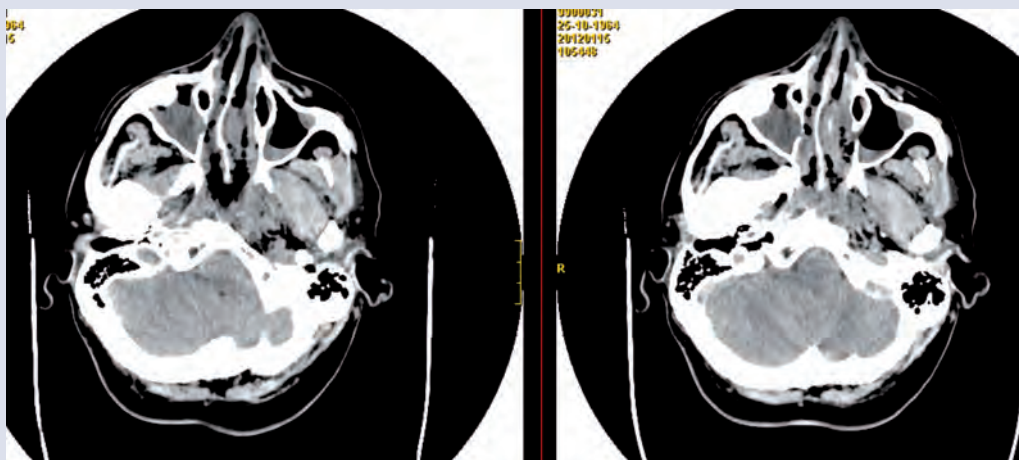


Figura 2

En el momento de realizar este caso se encuentra afebril, estable hemodinámicamente y sin ninguna secuela, con amnesia completa de su estancia en Urgencias, pero dados los hallazgos de la RMN, se plantea nueva cirugía.

DIAGNÓSTICO FINAL

Empiema subdural por *Streptococcus milleri* secundario a pansinusitis con dehiscencia de la pared posterior del seno frontal derecho.

DISCUSIÓN

El empiema subdural (ES) es una colección purulenta situada entre la duramadre y la aracnoides. Es una entidad relativamente rara que constituye el 13-23% de todas las infecciones intracraneales focales del sistema nervioso central y que es más frecuente en varones, probablemente por las dife-

rencias anatómicas de los senos paranasales.

La causa más frecuente de ES es la sinusitis, sobre todo la frontal y etmoidal, y se presenta normalmente una o dos semanas después de la infección, debido a diseminación intracraneal mediante tromboflebitis infecciosa o, como parece en nuestro caso, por extensión directa a través del hueso por erosión de la pared posterior del seno frontal. La otitis media, la mastoiditis y los procedimientos neuroquirúrgicos son otras causas menos frecuentes, así como infecciones a distancia por diseminación hematológica.

Los gérmenes aislados más frecuentemente son los estreptococos aerobios, sobre todo *S. milleri* (identificado en nuestro paciente). Son menos frecuentes *S. aureus*, *S. epidermidis*, *E. coli* y *bacteroides*.

Los síntomas del ES se deben tanto a su rápido crecimiento en espacio subdural, que le hace com-

portarse como una lesión ocupante de espacio (LOE) intracraneal, como a la reacción inflamatoria asociada en las meninges y cerebro. Puede desarrollarse en varios días o, como en nuestro caso, puede ser fulminante y consiste en fiebre, cefalea, vómitos, signos de irritación meníngea y deterioro de funciones superiores, que culminan en coma. Las crisis comiciales y otros signos de focalidad neurológica (disfasia o paresias) aparecen en un 30-75% de casos. En el caso que se describe, la evolución al coma e HTIC fue tan rápida que no se apreciaron datos de focalidad neurológica.

El diagnóstico se basa en la sospecha clínica y una prueba de neuroimagen (RNM o TC). En urgencias suele ser la TC, cuya sensibilidad puede potenciarse con contraste IV, que además de objetivar la presencia de colecciones subdurales, es imprescindible para descartar HTIC y localizar un probable foco etiológico del empiema (una pansinusitis en el caso que nos ocupa). La sensibilidad de la RMN es superior, sobre todo para colecciones infratentoriales y para diferenciar el ES de las colecciones subdurales no infecciosas y para el seguimiento del paciente hasta su total recuperación.

Es una emergencia neuroquirúrgica y requiere una cirugía rápida y tratamiento antibiótico empírico agresivo y precoz. La mayoría prefiere realizar la craneotomía en vez de trépanos ya que permite una gran exposición y mejor evacuación del pus y una adecuada descompresión craneal, como fue en nuestro caso. El drenaje del foco causal (sinusitis) también es necesario.

El pronóstico depende directamente del tiempo que transcurre hasta el diagnóstico y del intervalo entre éste y la cirugía. La habilidad de obtener un diagnóstico temprano y una cirugía precoz determina la morbimortalidad de los pacientes con ES. La mortalidad ha descendido de forma muy notable desde la era preantibiótica (100%) hasta la actualidad en que es inferior al 15%.

Está claro el papel fundamental de los médicos de Urgencias en el pronóstico de los pacientes con ES, ya que de su habilidad en el diagnóstico depende la supervivencia de los pacientes.

BIBLIOGRAFÍA

1. Beaumont Caminos C, Zazpe Cenoz I, Gallo-Ruiz Brower A, Fernández Esáin B, García Garayoa J.M, Lawrence C. J. L. Empiema Subdural de evolución fulminante. A propósito de un caso. *Emergencias* 2006; 18: 316-9.
2. Iraola Ferrer MD, Álvarez-Li FC. Empiema subdural. Presentación de un caso. *Revista Neurología* 1999; 30 (5): 499-500.
3. Pintado García V. Protocolo diagnóstico diferencial del paciente febril con alteración del estado de conciencia. *Medicine*. 2010; 10(58): 4004-6.

COMENTARIO EDITORIAL

En resumen, se trata de un varón sano de 47 años, con catarro de vías respiratorias altas los días previos tratado sintomáticamente, que presenta cuadro hiperagudo (2 horas) de gran malestar general, postración y fiebre de 39°C, y que durante su estancia en Urgencias cursa con disminución del nivel de conciencia, y con una exploración neurológica compatible con hipertensión intracraneal (HTIC) (anisocoria con midriasis arreactiva derecha).

La actitud inicial de los médicos que atendieron al paciente fue la de realizar hemocultivos e iniciar sin demora, dado que no se podía descartar infección intracraneal, tratamiento antibiótico con ceftriaxona. Posteriormente, al presentar las manifestaciones clínicas características de HTIC, es cuando se practica la TAC craneal que resulta diagnóstica. De todas formas, desconocemos cuánto se tuvo en cuenta el antecedente del cuadro catarral los días previos (compatible con sinusitis) con las complicaciones posteriores que acarrearán (empiema subdural).

Probablemente se podría haber practicado de entrada la TAC craneal que nos hubiera dado el diagnóstico. Se trata de un paciente relativamente joven y sano, que presenta disminución del nivel de conciencia, en principio poco atribuible "per se" al proceso febril (al contrario de lo que podría suceder, por ejemplo, en una persona mayor con comorbilidad, y en la que la propia subida de temperatura podría justificar el cuadro). Sin embargo, el hecho que los autores enfatizan que el enfermo llegó a las 0:00h de un domingo y no se practicara la TAC hasta las 7:00h de la mañana siguiente, coincidiendo con el empeoramiento clínico, nos hace sospechar la imposibilidad de realizar, en la franja nocturna, dicha exploración de imagen.

El empiema subdural (ES) intracraneal es una colección purulenta entre duramadre y aracnoides, habitualmente unilateral y focal, y en adultos suele ser secundaria a la infección de las cavidades aireadas del cráneo (como los senos frontales en el caso que se nos presenta). Entre el inicio de la sinusitis y el ES suelen transcurrir 10-14 días, y mayormente la diseminación es directa por erosión de la pared ósea (como sucedió en nuestro paciente). Se suele comportar como una lesión ocupante de espacio debido a su crecimiento rápido y es causa de HTIC, lo que obliga a realizar una exploración de imagen para confirmar el diagnóstico (TAC craneal en Urgencias), en cuyo caso estaría contraindicada la realización de una punción lumbar.

Los estreptococos anaerobios y microaerófilos son los microorganismos que se aíslan con más frecuencia, como *Streptococcus milleri* en nuestro caso, comensales a nivel de boca y orofaringe entre otras localizaciones.

El tratamiento, que no debemos demorar, debe ser mixto: evacuación quirúrgica precoz, preferiblemente craniectomía, y antibioticoterapia empírica de amplio espectro hasta recibir los resultados de los cultivos.

Ferran Llopis.
H G U Vall d'Hebrón. Barcelona